

VERSORGUNG MIT KONTAKTLINSEN NACH KERATOPLASTIK

Markus Ritzmann

M.Sc. Optometrist SBAO FAAO FSLs

Interdisziplinäre Perspektive eines Optometristen/ Kontaktlinsen-Spezialisten

Schwerpunkt: Versorgung zeitnah nach
perforierender Keratoplastik

Welche Aussage ist richtig:

- a) Nach perforierender KP muss mit der Kontaktlinsen-Anpassung immer gewartet werden bis alle Fäden entfernt worden sind.
- b) Nach perforierender KP mit Fäden sollen die Kontaktlinsen Fäden und Nahtbereich möglichst nicht berühren.
- c) Nach perforierender KP mit Fäden sind corneale, formstabile Kontaktlinsen der Goldstandard aufgrund von bester Sauerstoffversorgung.

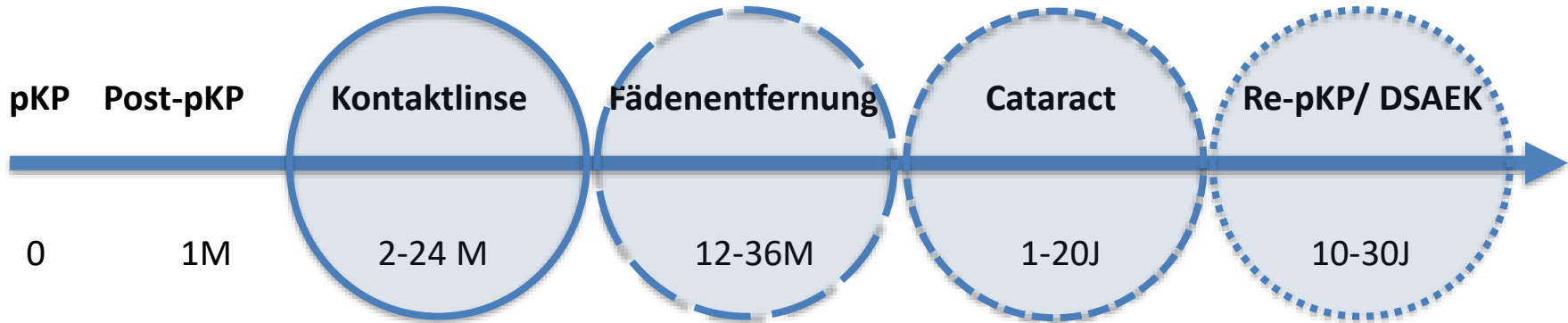
Keratoplastik

- Perforierende Keratoplastik (pKP)
 - Re-pKP, Re-Re-Re-....
- Lamelläre Keratoplastik:
 - Endothel (posterior Stroma) DMEK, DSAEK,
 - Epithel und anteriores Stroma DALK

Leben mit Transplantat

**linsen
centrum**

Ophthalmologe Kontrollen, Pharmazeutisch, Chirurgisch



Optometrist optische Versorgung (Brille, Kontaktlinse, Lesebrille)

Ein «fast» normaler Mittwoch...

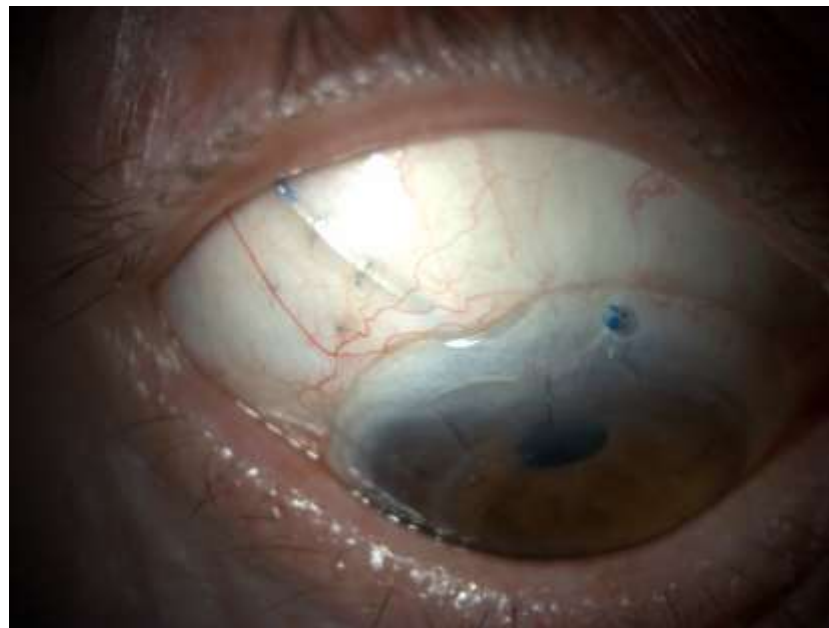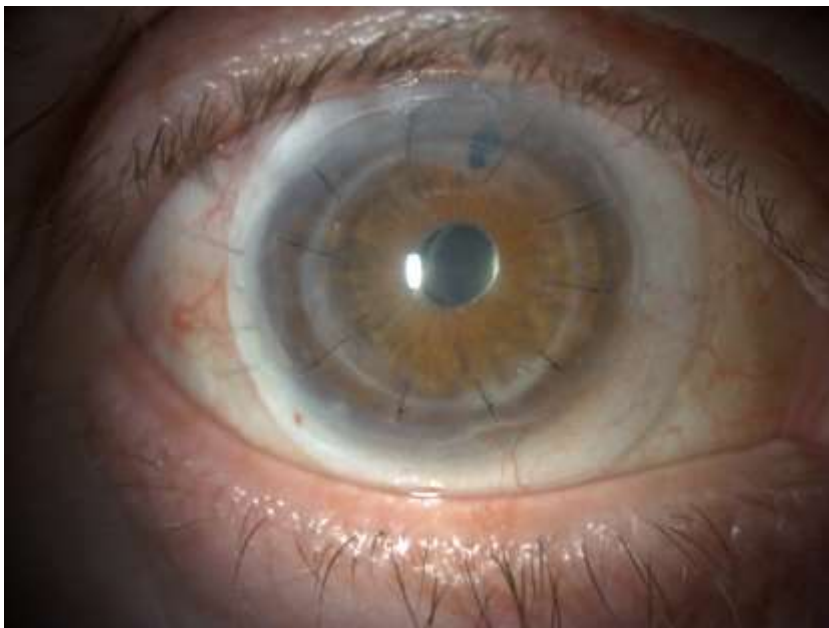
**linsen
centrum**

Ein «fast» normaler Mittwoch...

**linsen
centrum**

OD: Re-Re-pKP, Tube...

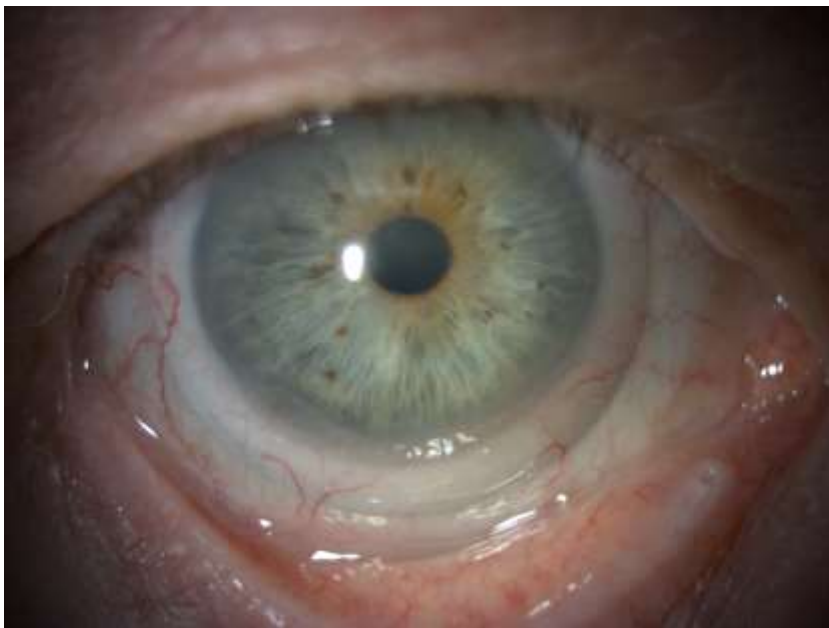OS: Matsch-Auge nach Re-Re-Re-pKP, Cat., ...



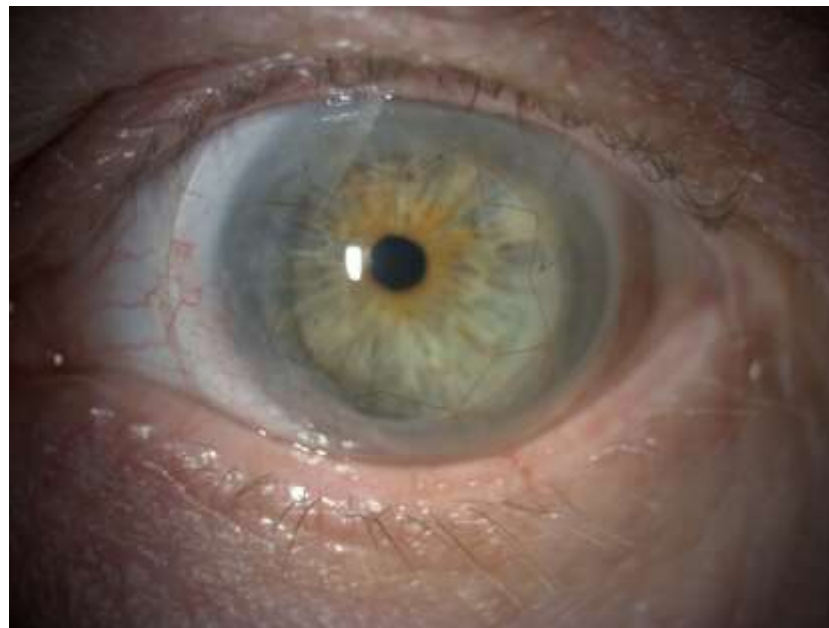Ein «fast» normaler Mittwoch...

**linsen
centrum**

Keratokonus



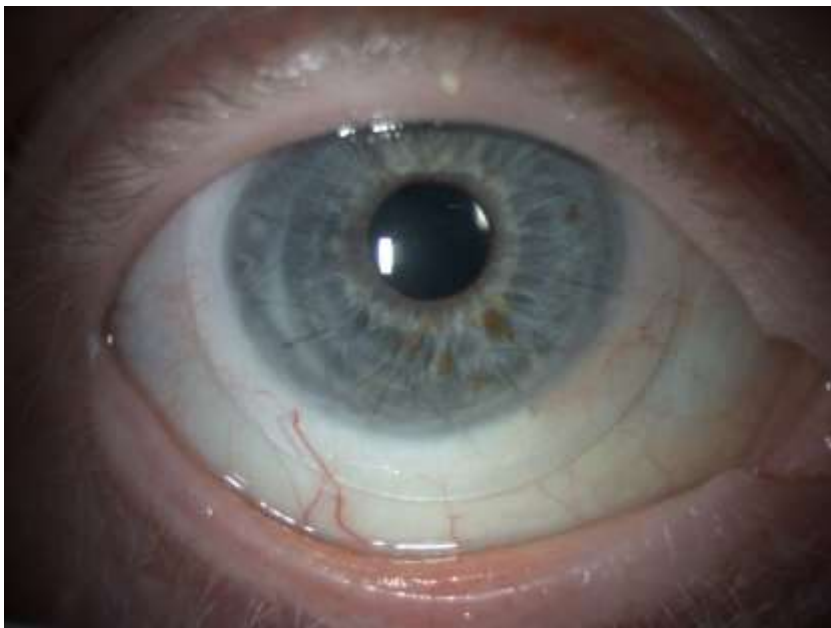Re-pKP



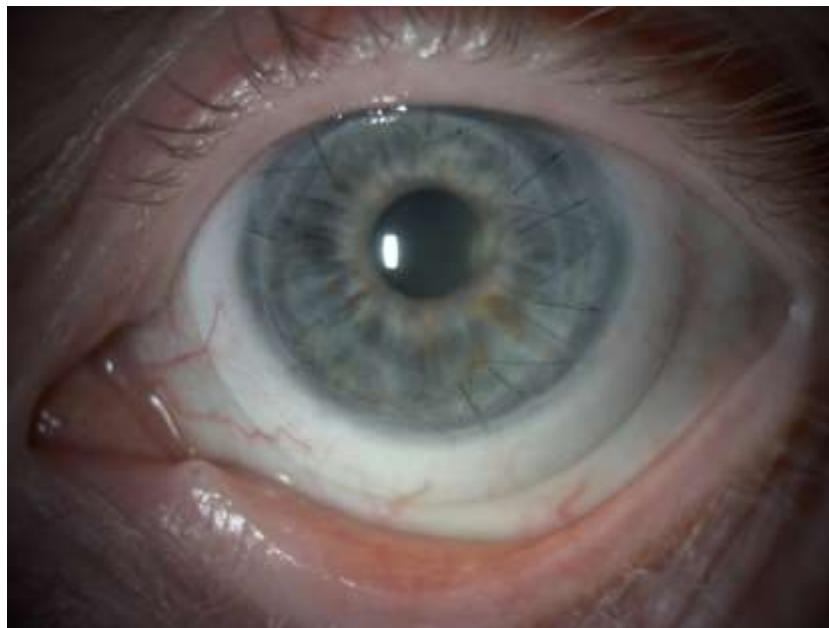Ein «fast» normaler Mittwoch...

**linsen
centrum**

Re-pKP



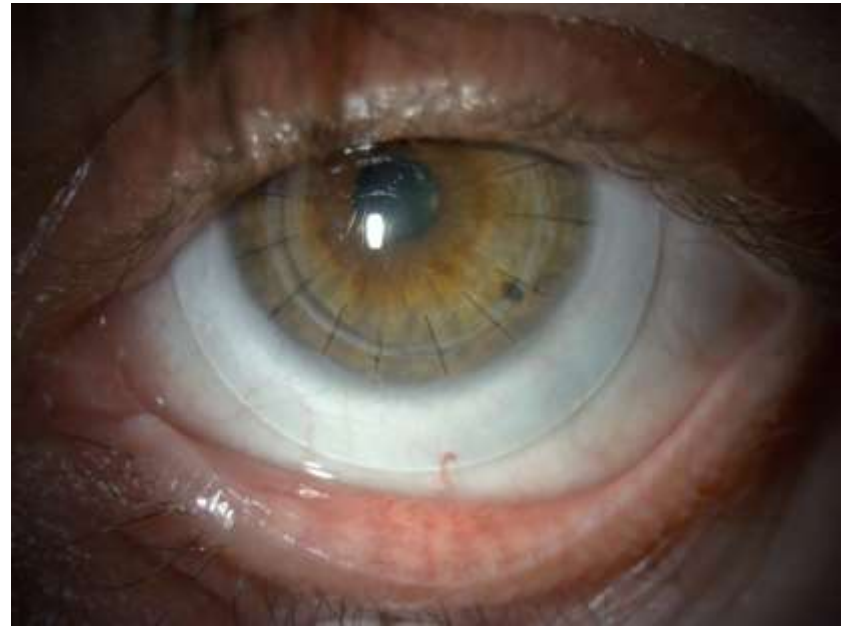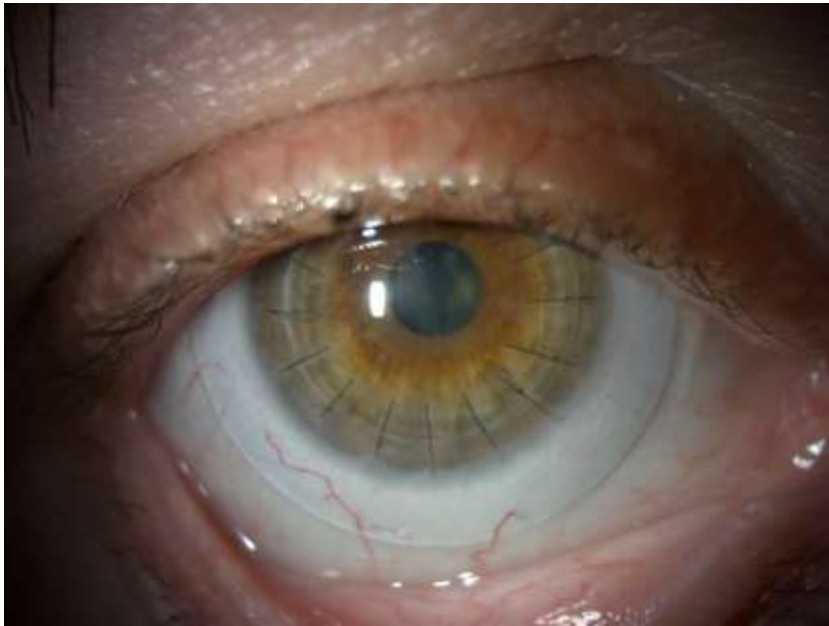
Re-pKP



Ein «fast» normaler Mittwoch...

**linsen
centrum**

OU pKP bei KC aufgrund Endothel & Epithel Decomp. post CXL



Do's and Don'ts bei pKP mit Fäden



DO'S

- Sklerallinsen 2-3 Monate nach pKP über Fäden
 - In Absprache mit Chirurgen

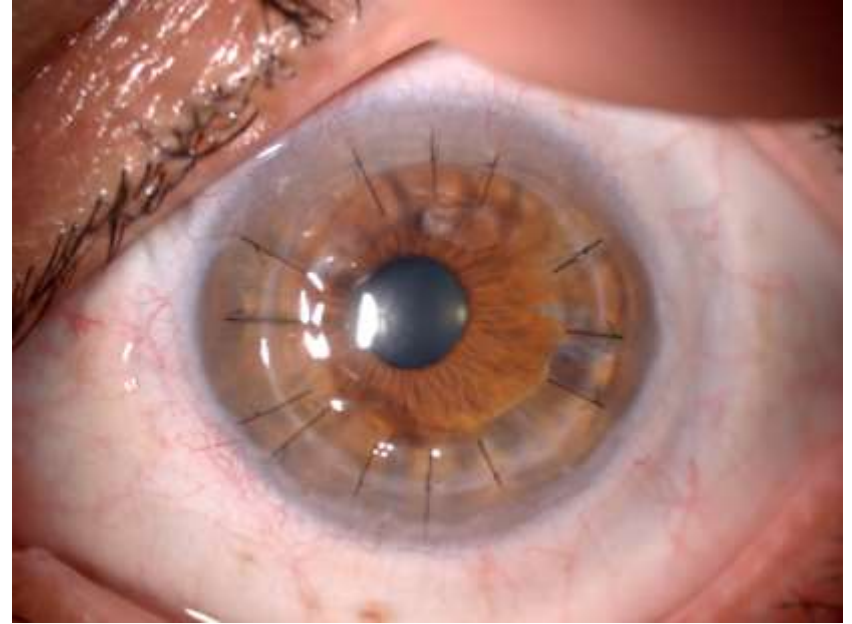
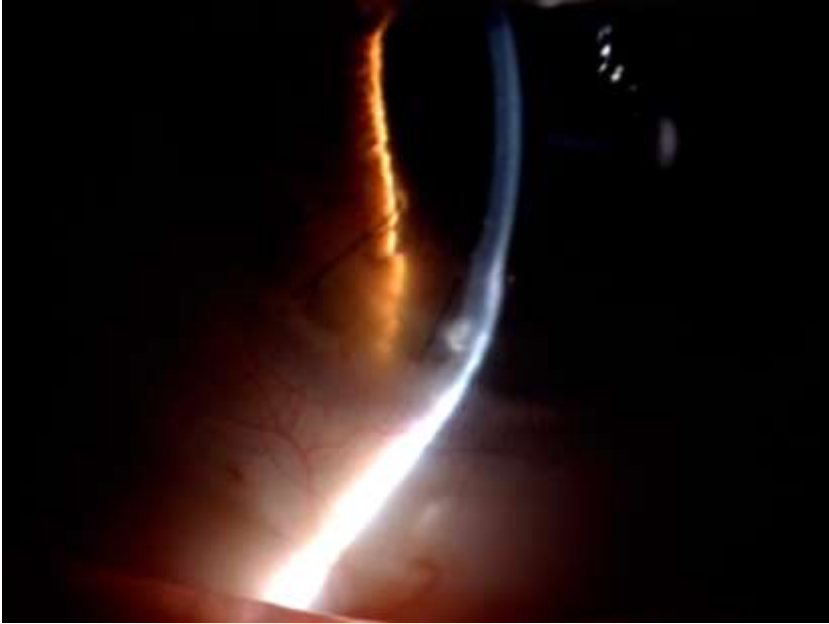


DON'TS

- Reibung Berührung der Naht und Fäden
 - Fäden können freigelegt werden
- Corneale formstabile Linsen?
- Verbandslinsen langfristig

«Vucano-like shaped»

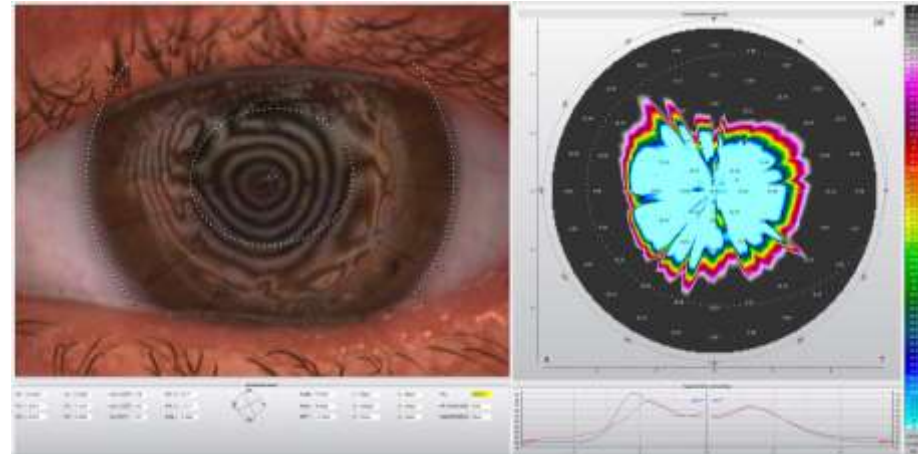
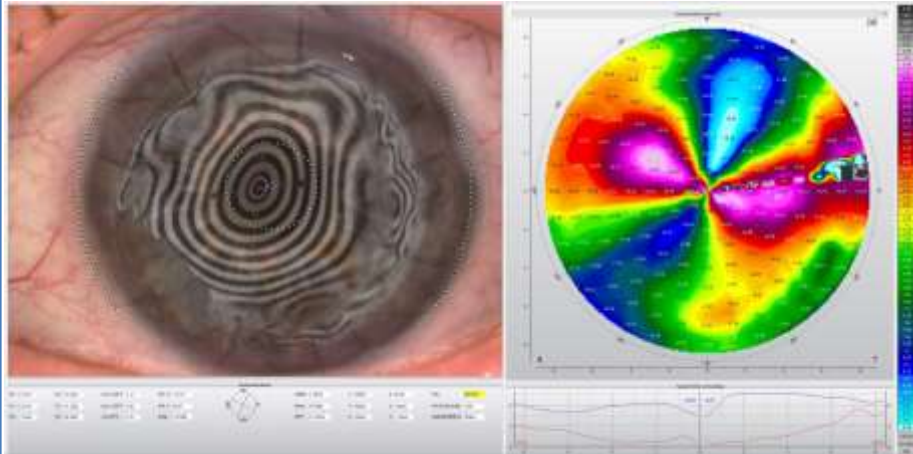
**linsen
centrum**



Topographie

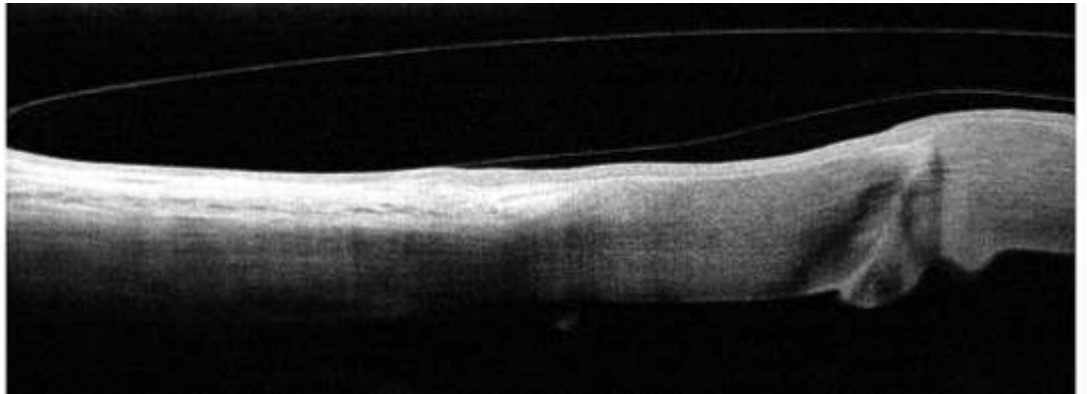
linsen
centrum

Oft nur bedingt auswertbar



Challenges mit Sklerallinsen

- Flache zentrale TP-Zone
- Wundrand-Wulst nahe Limbus
- Meistens spezielle Reverse Geometrie bei Sklerallinsen
 - Genaue Anpassung, Clearance so wenig wie möglich
 - AS-OCT unabdingbar



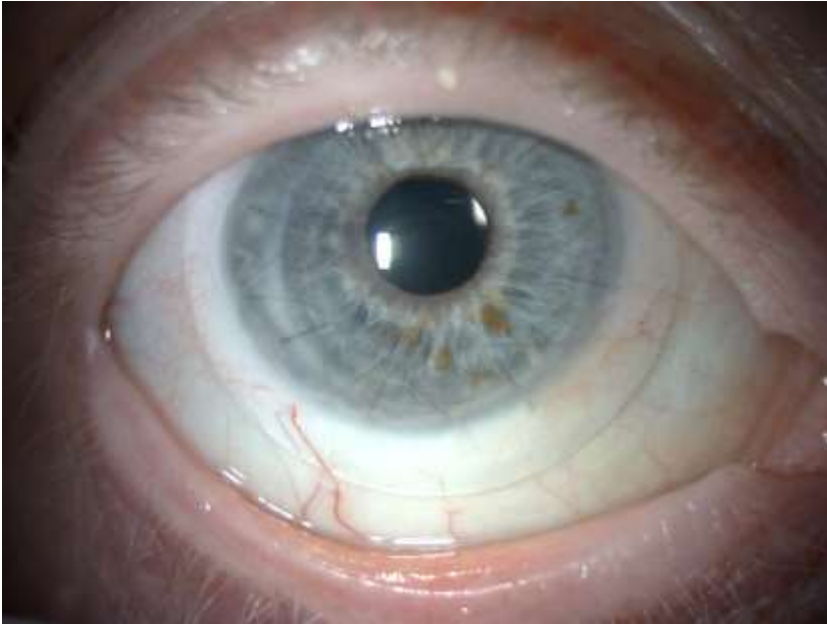Challenges mit Sklerallinsen

- Salben und Medikamente
 - Kortisontherapie
 - Nachts Salben
 - Drucksenkend bei Respondern

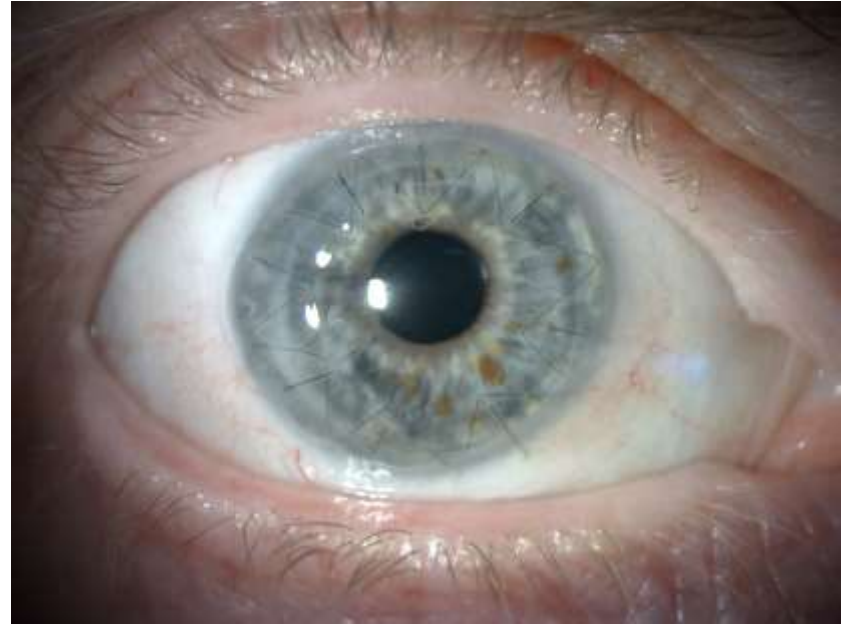Sklerallinsen nach Re-pKP

**linsen
centrum**

Nach 5 Std. Sklerallinsentragen



Direkt nach Abnahme

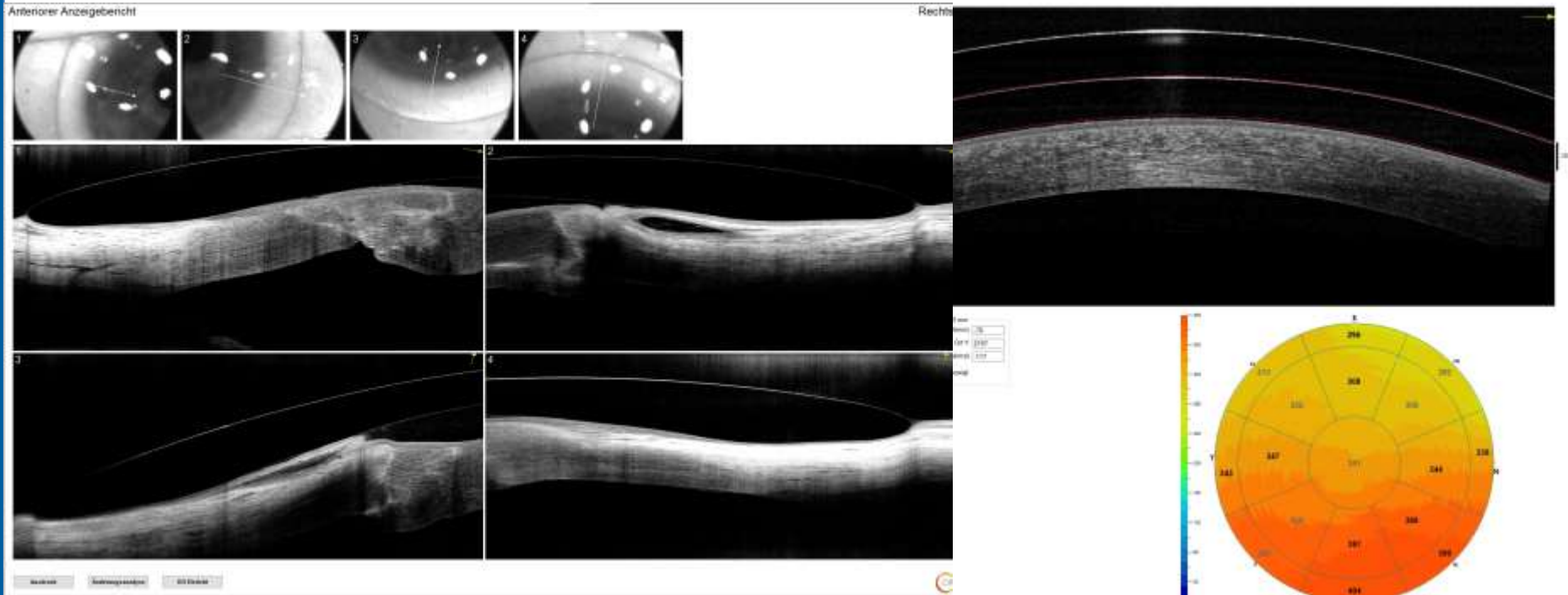

Sklerallinsen nach Re-pKP

linsen
centrum

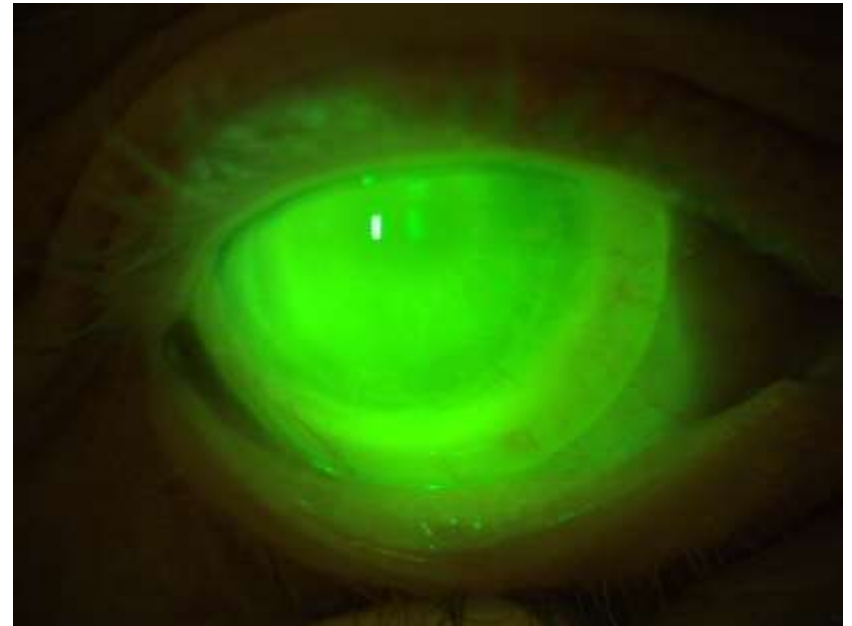
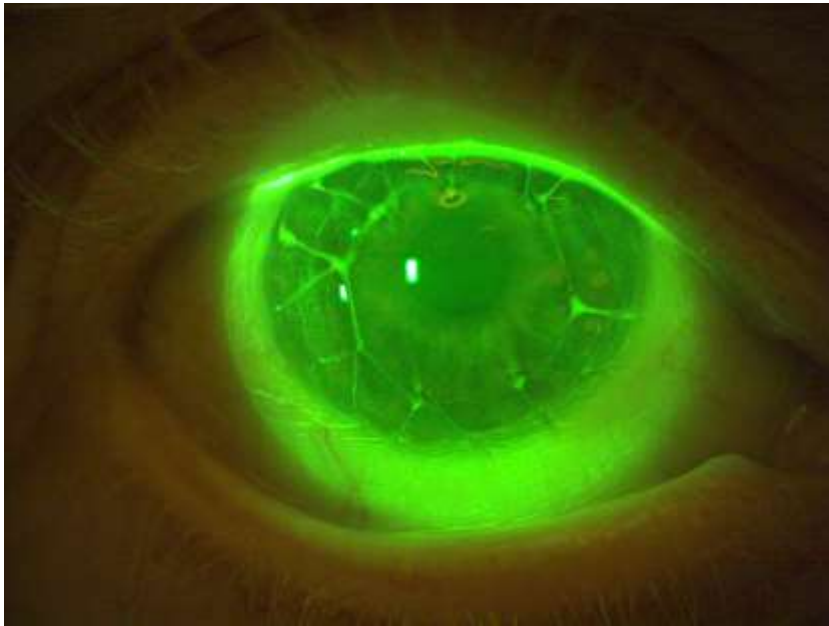
Regelmässige Landingzone

Zentrale Clearance 50-300 μm



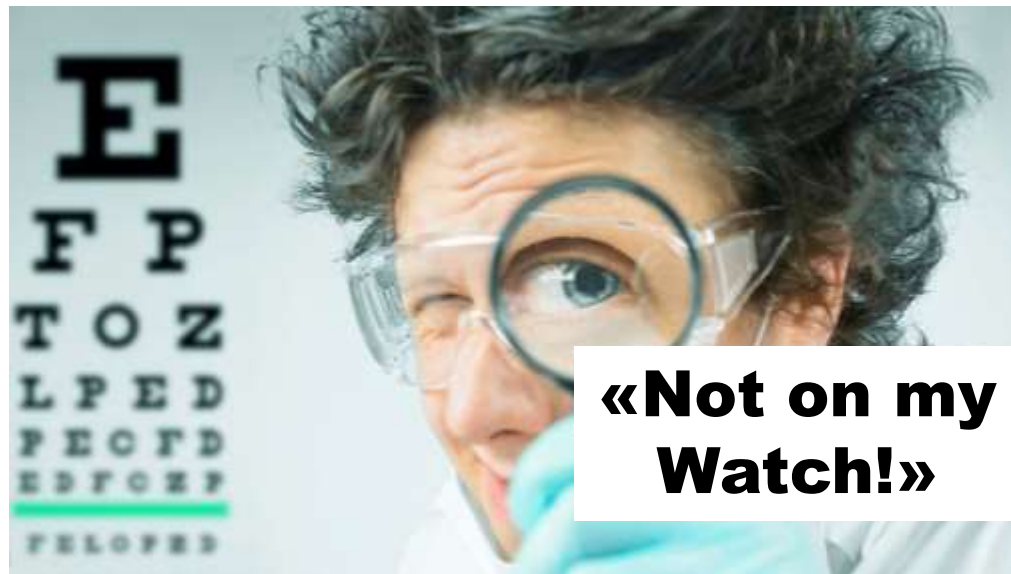Sklerallinsen nach Re-pKP

**linsen
centrum**



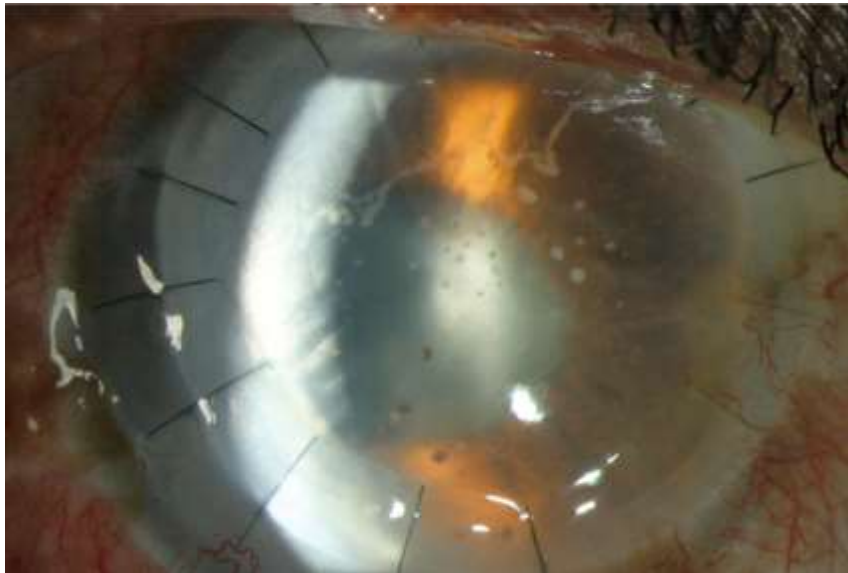
Fadenscheinig...?!?

- Erosionen, Infektion
- Stromales Ödem
 - → Pachymetrie
- **Abstossreaktion**
- **Fadenlockerung**
 - Gefahr für Endophthalmitis
 - Abstossreaktion



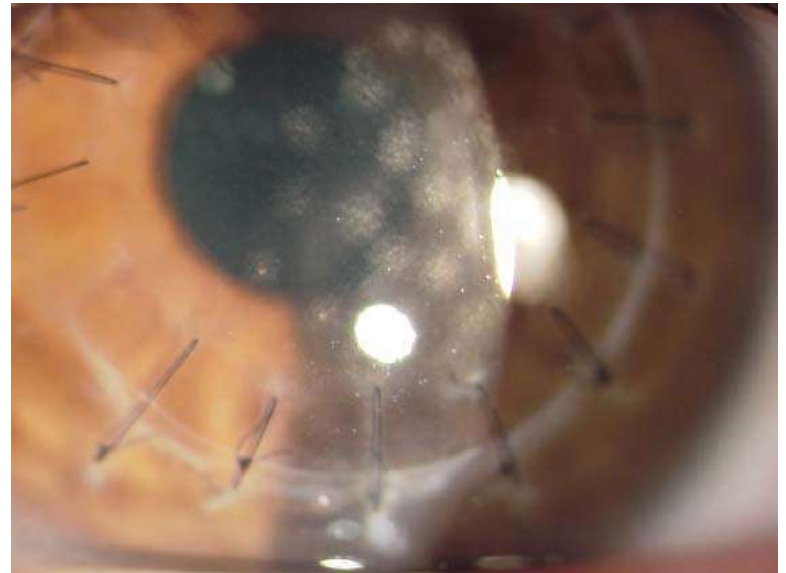
Transplantat Abstossung

Endothelial graft rejection



<https://www.nzdoctor.co.nz/article/educate/practice/sight-saving-corneal-transplantation-continuously-evolving-procedure>

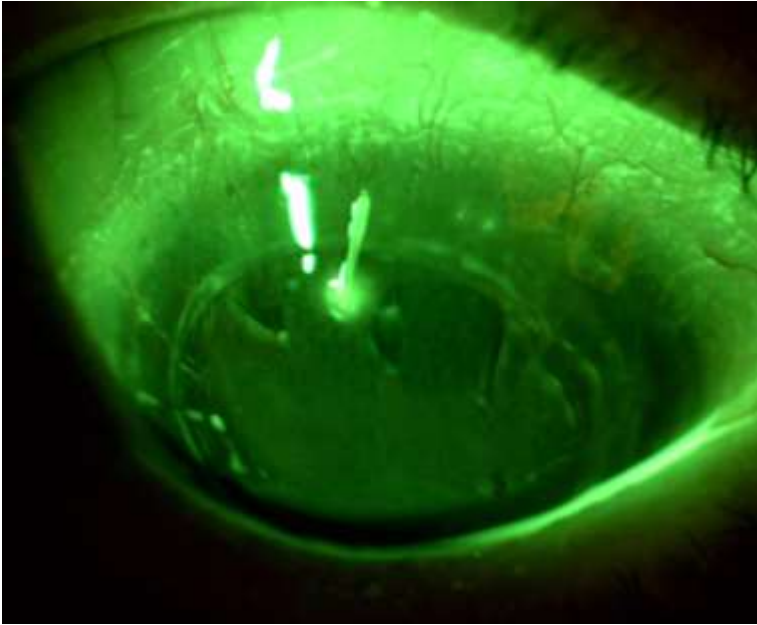
Stromal graft rejection



<https://www.aao.org/education/bcscsnippetdetail.aspx?id=3548a2b1-3e6b-44f8-8f81-7c92114ac193>

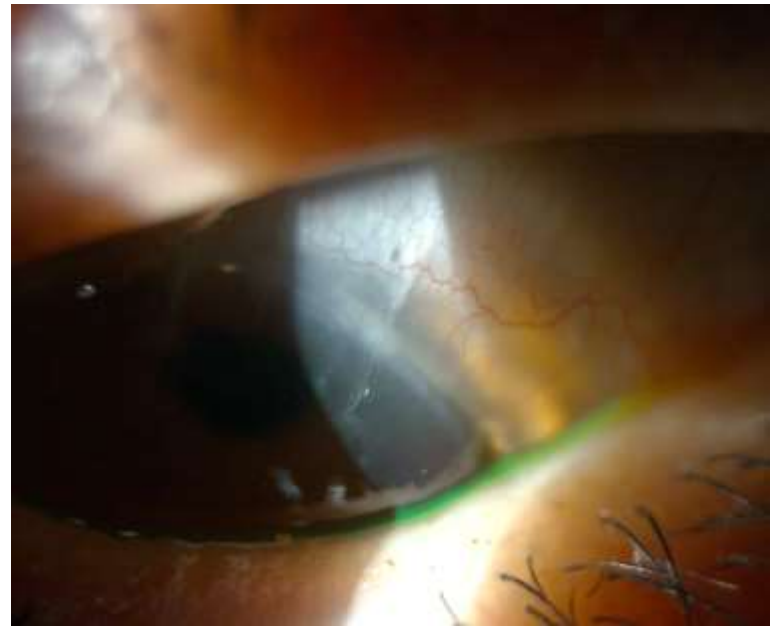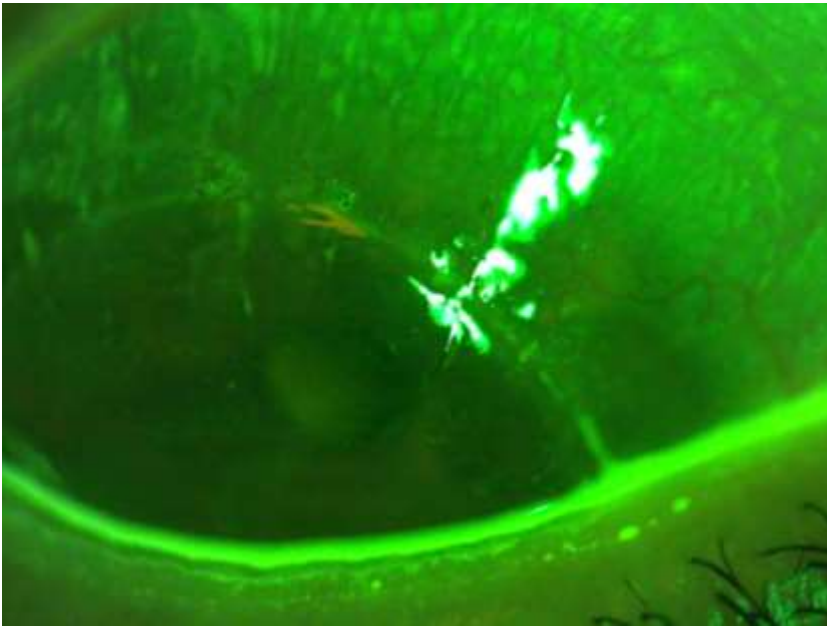
Fadenscheinig...

**linsen
centrum**



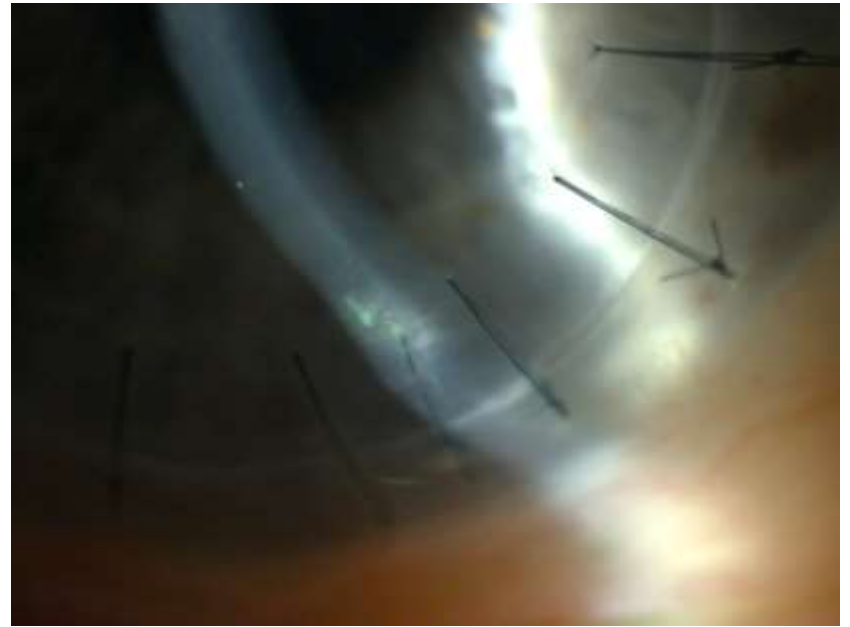
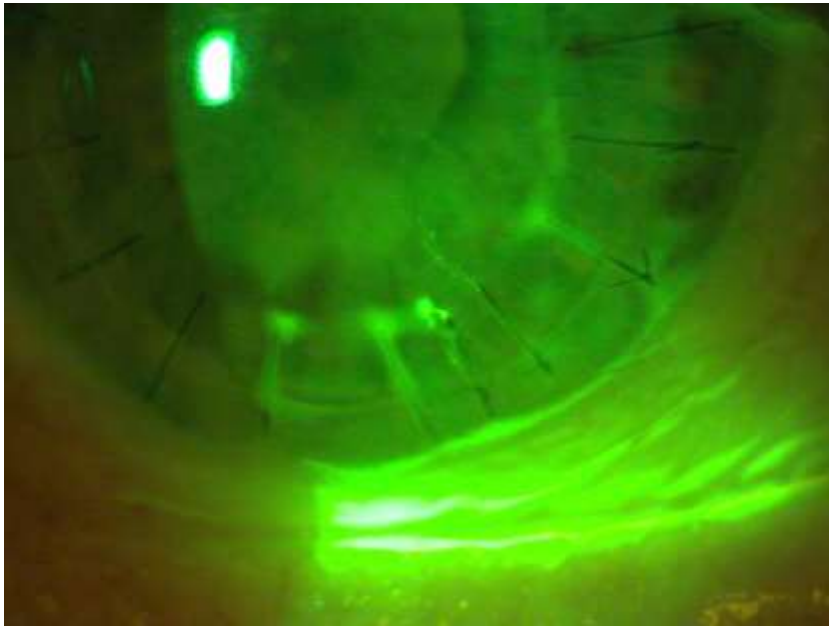
Fadenscheinig...

**linsen
centrum**



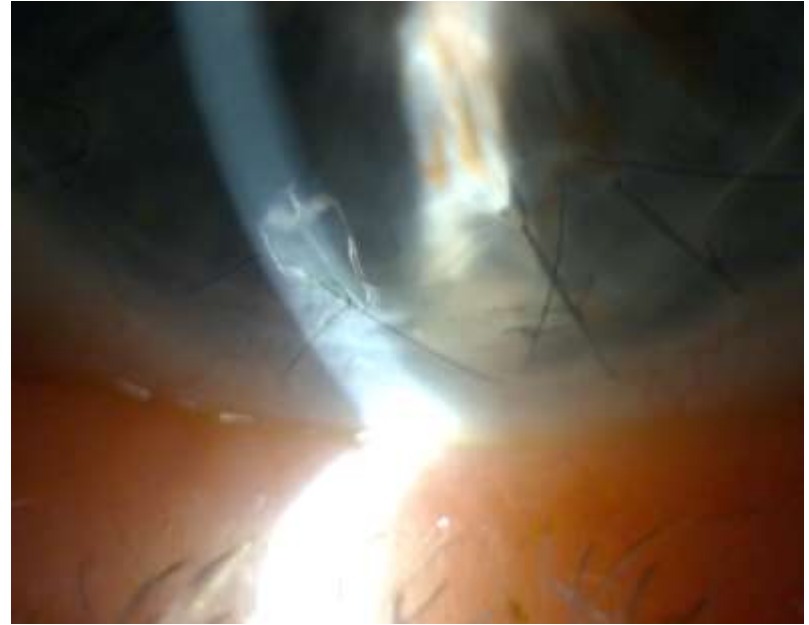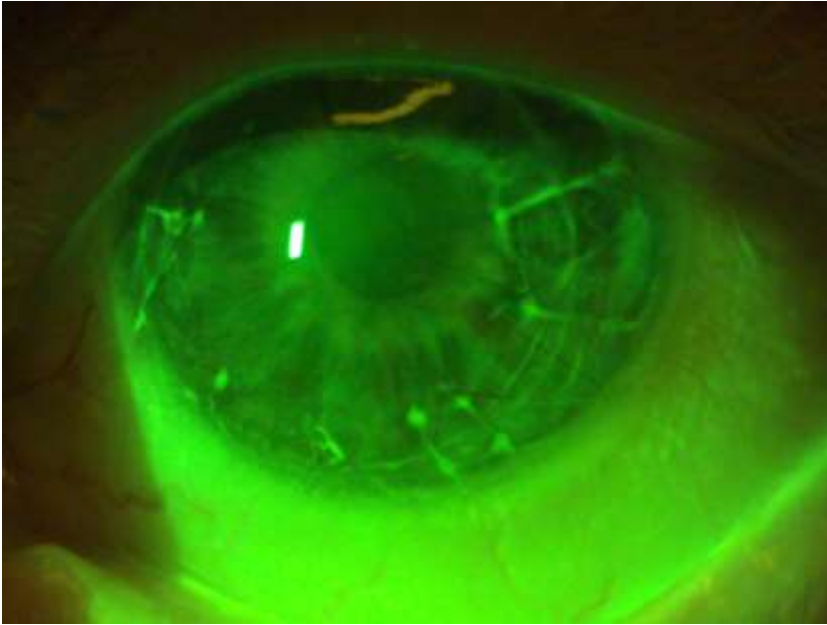
Fadenscheinig...

linsen
centrum



Fadenscheinig...

**linsen
centrum**



Interdisziplinär

- Kontaktlinsen Kontrolle
 - Wann war letzte AA-Untersuchung, wann nächste AA-Untersuchung
 - Wer ist zuständiger Ophthalmologe für Absprachen
 - Nächste Linsenkontrolle sinnvoll planen
- Transplantat klar?
 - Abstossung nicht verpassen
- Fäden & Naht-Kontrolle
 - Filamente?
 - Fluo positiv?
 - Einzelkopfnähte beweglich?
- **Rasche Überweisung, kurze Wege bei der Überweisung**

Fäden entfernen:

- Information an Linsenspezialist
 - Wann werden erste Fäden entfernt?
 - Wann dürfen die Linsen danach wieder getragen werden?
- Skerallinsen Anpassung überprüfen
 - Führt zu Entspannung des TP und meist zu grösseren Scheiteltiefen.
 - Clearance sicherstellen!

Fortsetzung folgt....

Erschöpft? Sklerallinsen mal etwas anders.

Case Präsentation SBAO-Tagung
März 2024 in Bern

Restore Vision & Improve QoL

Markus Ritzmann

M.Sc. Optometrist SBAO FAAO FSLs

Linsencentrum GmbH
Schlossmühlestrasse 9
8500 Frauenfeld

Tel. 052 551 10 80
mr@linsencentrum.ch
www.linsencentrum.ch

- Feizi, S., Zare, M. (2011). Current Approaches for Management of Postpenetrating Keratoplasty Astigmatism. *Journal of Ophthalmology*, 2011, 1–8.
- Pagano, L., Shah, H., Al Ibrahim, O., Gadhvi, K. A., Coco, G., Lee, J. W., Kaye, S. B., Levis, H. J., Hamill, K. J., Semeraro, F., Romano, V. (2022). Update on Suture Techniques in Corneal Transplantation: A Systematic Review. *JCM*, 11, 1078.
- MD, W. T. D. J. . Contact Lenses after Corneal Transplant. (2005)
<https://www.reviewofophthalmology.com/article/contact-lenses-after-corneal-transplant>.
- Contact Lens Spectrum - CONTACT LENSES AFTER CORNEAL TRANSPLANTATION.
<https://www.clspectrum.com/issues/2018/june-2018/contact-lenses-after-corneal-transplantation>.
- OD, B. M. B., OD, Barry Eiden, OD, and Louise Sclafani. Fitting the Keratoconic Eye Post-Surgery. (2022)
<https://www.reviewofcontactlenses.com/article/fitting-the-keratoconic-eye-postsurgery>.
- Sight-saving corneal transplantation: A continuously evolving procedure. (2023).
<https://www.nzdoctor.co.nz/article/educate/practice/sight-saving-corneal-transplantation-continuously-evolving-procedure>.
- 2020–2021 BCSC Basic and Clinical Science Course™.
<https://www.aao.org/education/bcscsnippetdetail.aspx?id=3548a2b1-3e6b-44f8-8f81-7c92114ac193>.